

Coccidiosis

en pollos de engorde:
Reporte de caso, Tunja, Boyacá

Por: **RODRIGUEZ, Sandra¹**
TORRES, Giovanni²

Resumen

En el Laboratorio de Microbiología de la Facultad de Ciencias Agrarias de la Fundación Universitaria Juan de Castellanos, se recibieron para necropsia dos pollos machos de la estirpe Ross, de 4 semanas de edad; con reporte de diarrea sanguinolenta, baja conversión alimenticia, poca ganancia de peso y alta mortalidad en el lote. En los hallazgos se evidenciaron lesiones a lo largo del tubo digestivo, principalmente en los ciegos, los cuales mostraron aumento de tamaño, con abundancia de sangre en la luz del órgano, mucosa hemorrágica, congestionada y aspecto aterciopelado con presencia de coágulos. Luego de la evaluación se diagnosticó una infestación por Eimeria del género Tenella.

Palabras clave: Eimeria, Tenella, ciegos, congestión.

Abstract

The Microbiology Laboratory of the Agricultural Sciences Faculty of the Juan de Castellanos University received for autopsy two male Ross chickens aged 4 weeks reporting bloody diarrhea, low food conversion, little weight gain and high mortality rates in the batch. During the necropsy there were found injuries along the digestive tract, mainly in the cecums increased in size, with a large amount of blood in the organ lumen, hemorrhagic mucosa, congested, with a velvet aspect and presence of blood clots unstuck to the mucosa. After the evaluation it was concluded that the case was an infestation by Eimeria of the genus Tenella.

Keywords: Eimeria, Tenella, cecum, congestion.

¹Esp(c) Epidemiología, M.V.Z. UPTC. Docente JDC. e-mail: mvzpaola.rodriguez@yahoo.com

²Esp Anatomopatología, M.V.Z. UPTC. Docente UPTC y JDC.

INTRODUCCIÓN

La coccidiosis es una parasitosis causada por protozoarios del género Eimeria, que debido a la explotación intensiva de las aves ha permanecido como una de las enfermedades económicamente más importantes para la industria avícola mundial (McDougal, y Reid. 1991).

Los coccidios son parásitos muy difundidos entre los vertebrados y se caracterizan por poseer una gran especificidad en cuanto al hospedador. La mayoría, pertenecen al suborden Eimeriina, orden Eucoccida, subclase Coccidia, clase Telosporea, subphylum Sporozoa, phylum Protozoa. También hay especies de coccidios que provienen de los géneros Isospora, Dosisiella, Wenyonella y Tyzzeria. Las variedades que causan las infestaciones más significativas son casi siempre las del género Eimeria.

Las características principales del suborden Eimeriina son el desarrollo independiente de las fases sexuales; además que cada microgametocito origina multitud de microgametos. El cigoto es inmóvil y los esporozoitos se encuentran rodeados por una membrana que forma el esporoquiste. El desarrollo de las fases endógenas sucede dentro de las células hospedadoras, dando lugar a una resistente (el ooquiste). La esporulación del ooquiste tiene lugar normalmente fuera del hospedador. Las especies del género Eimeria tienen ooquistes con cuatro esporoquistes, cada uno de los cuales contiene dos esporozoitos (Martín, 2002).

La taxonomía se basa generalmente en la morfología del estadio del ooquiste esporulado. Éste tiene una cubierta externa que consta de una o dos capas; aunque puede tener incluso tres. En algunos casos hay una capa membranosa interna (Alcaino y Gormant, 1999).

En uno de los extremos del ooquiste dicha pared puede ser menos gruesa para formar un micrópilo, mediante el cual se liberarán los esporozoitos.

El espacio interno del ooquiste está relleno de una sustancia líquida incolora en la que se presentan suspendidos los esporoquistes. En el interior de estos, se encuentran los esporozoitos, que tienen forma de huso, con uno de los extremos más ancho que el otro y con diferente ubicación en el interior del esporoquiste. A menudo puede diferenciarse un núcleo en cada esporozoito.

Los caracteres de los ooquistes esporulados, con sus medidas, son generalmente suficientes para identificar las especies de coccidios. Otras características para diferenciar las variedades son la duración de los periodos patente y prepatente, el tiempo necesario hasta la esporulación, la especificidad del hospedador, la localización en el hospedador, la morfología de las fases endógenas, sus relaciones con las células hospedadoras y el poder patógeno (Martín, 2002).



Estos parásitos están protegidos por una pared y pueden resistir diversos factores climáticos, tales como: frío, calor, humedad, etc.

CICLO DE VIDA DEL COCCIDIO

Los coccidios, una vez dentro del hospedador y en un número suficiente, comienzan a infestar al animal parasitado. En el caso de las aves, los coccidios del género *Eimeria* están en forma de ooquistes, semejantes a “huevos”. Estos, son microscópicos y se encuentran distribuidos en todas las zonas de la explotación o la granja.

Estos parásitos están protegidos por una pared y pueden resistir diversos factores climáticos, tales como: frío, calor, humedad, etc. Pueden soportar, sin inconvenientes, temperaturas bajo cero y permanecer así en las explotaciones durante las épocas frías del año. Sin embargo, las probabilidades de que los ooquistes resistan temperaturas superiores a los 35°C son mucho menores (Quiroz, 1998).

Es por esto que los coccidios comienzan a parasitar cuando la temperatura, en las explotaciones, oscila entre los 25 °C y hay un elevado grado de humedad, en los lugares que se encuentran al aire libre o sin resguardo. Es en esta época en la que se registran los mayores casos de infecciones por parásitos del género *Eimeria* en aves. En granjas y explotaciones resguardadas, donde se tengan confinados animales en recintos aclimatados, la enfermedad puede surgir en cualquier época del año (Trees, 1998).

Un ooquiste, una vez en el interior del organismo, comienza a multiplicarse, originando cuatro esporocistos. A su vez, cada uno de ellos forma dos esporozoitos. De esta manera, el parásito esporula en el interior del ave (Quiroz, 1998).

Para liberar los esporocistos y los esporozoitos la pared protectora del ooquiste debe ser destruida. De este proceso se encarga la molleja de las aves, que con sus contracciones para triturar el alimento, rompe la pared del ooquiste y permite que los esporocistos sean liberados y vehiculados a la luz intestinal. Los esporocistos, con la presencia de sustancias químicas (la bilis y la tripsina) que se encuentran en el tracto intestinal de los animales pierden su pared protectora y se liberan (Anderson *et al.* 1996).

Una vez que el ooquiste *Eimeria* está esporulado es capaz de producir la infestación que en pollos ocurren solo en el tracto intestinal. La infestación coccidiósica únicamente puede comenzar si el ooquiste esporulado es ingerido por un pollo. Aún en gallineros relativamente limpios hay miles de ooquistes coccidiósicos infestivos, esporulados. Están presentes en la cama y en el suelo.

Los esporozoitos se trasladan a los tejidos que van a invadir, pues son activamente móviles. Pasan a las células epiteliales de las vellosidades de la pared intestinal de los animales, produciendo la infestación.

Una vez los esporozoitos se introducen en las células epiteliales pasan a ser trofozoitos de pri-

mera generación. En este proceso el agente infectante adopta una morfología circular. El trofozoito se comporta entonces como un parásito, sirviéndose del alimento que le proporciona la célula. Así, el aumenta de tamaño y comienza un proceso de reproducción asexual, denominado esquizogonia (reproducción mediante división dentro de la célula) (Levine, 1972).

Hay diferentes generaciones de esquizontes, dependiendo del tipo de coccidio que cause la infestación. En el interior del de primera generación, completamente desarrollado, se encuentra gran número de merozoitos de primera generación, que van a infectar a otras células epiteliales.

Así, el primer merozoito forma el trofozoito de segunda generación. Este a su vez pasa a ser esquizonte de segunda generación, que de nuevo forma gran número de merozoitos de segunda generación, los cuales pueden invadir nuevas células epiteliales si la infestación sigue en curso.

Los merozoitos de segunda generación pueden invadir otras células epiteliales, dando lugar a los trofozoitos de tercera generación, que a su vez dan lugar a esquizontes de tercera generación.

Este proceso puede perdurar durante varias generaciones de merozoitos, trofozoitos y esquizontes. Pero depende del coccidio que realice la infestación. Al menos todas las especies de coccidios de los pollos producen un mínimo de dos generaciones de esquizontes, pero hay unos que generan muchas más. Así, con cada generación de esqui-

zontes la infestación se va extendiendo cada vez más (Soulby, 1987).

Con la última generación la mayoría de merozoitos inician una fase sexual de desarrollo, en vez de una asexual. Así, en la *Etenella* este paso ocurre tras la segunda generación. Los esquizontes de segunda generación penetran en las células epiteliales, se convierten en células macho o hembra y entran en una fase de reproducción sexual (Soulby, 1987).

Con los coccidios *Eimeria* la mayoría de los merozoitos de la última generación se convierten en macrogametos (células femeninas) o en microgametos (células masculinas), pero algunos se convertirán en trofozoitos, por lo cual, tanto el desarrollo asexual como el sexual suceden simultáneamente (Soulby, 1987).

El número de generaciones de esquizontes producidos y el número de merozoitos que inician la reproducción sexual depende de la especie de coccidios que causan la infestación.

Los macrogametocitos contienen una célula femenina llamada macrogameto y los microgametocitos contienen muchas células masculinas llamadas microgametos. La fertilización se produce cuando un microgameto penetra en el macrogameto, después, tras una división sexual de la célula, se desarrolla un nuevo ooquiste. Este tiene una resistente pared protectora, que se forma cuando el microgameto fertiliza al macrogameto (Zhan *et al.* 1996).

El ooquiste formado en la célula epitelial del tracto de l

intestino escapa de dicha célula y se dirige a la luz intestinal, siendo eliminado del tracto intestinal en poco tiempo, mediante los procesos normales de eliminación de sustancias. Una vez en el suelo, el ooquiste esporula y está listo para ser ingerido por otro pollo, repitiéndose así el ciclo de vida coccidiósico. (Lawn y Rose 1982).

Los protozoarios del género *Eimeria* que afectan a los pollos se caracterizan por infectar diferentes regiones del intestino. Dentro del ciclo reproductivo, cada estado del desarrollo de una especie puede ser específico de ciertas regiones del intestino y para diferentes tipos celulares dentro de esa región; así, para el caso de *E. acervulina* se pueden ver, desde la pared serosa, nidos de esquizontes en forma de puntos de color blanco; en la superficie mucosa hay aumento de exudado mucoso que va del color gris al amarillo claro, y las lesiones se limitan al duodeno principalmente (Wright, 1999); *E. brunetti*, desde la parte externa del intestino, en su tercio posterior se pueden observar puntos hemorrágicos (Rodríguez y Dykstra, 1975). Hay casos en los que sólo se observan en la mucosa; en casos graves, las lesiones producidas por *E. máxima* se encuentran en la parte media del intestino. Hay presencia de exudado mucoso de colores amarillo, naranja o cremoso; cuando afecta a todo el intestino, se observa un aumento de volumen, y en casos leves presenta sólo algunas estrías de mucosa de colores amarillo o naranja, con enteritis ligera (Conway *et al.* 1993); con *E. necatrix*, las lesiones se localizan hacia la parte media, en infestaciones severas puede afectar todo el intestino; hay inflamación intestinal, aumento de exudado mucoso, y puede existir contenido hemorrágico; desde la pared serosa del intestino pueden observarse puntos blancos y puntos hemorrágicos; cuando la afección es por *E. tenella*, en casos graves hay presencia de hemorragias, principalmente en los ciegos, pues éstos se encuentran aumentados de tamaño y engrosados en su paredes. En casos leves, sólo existen petequias en toda la pared cecal (Long, 1971).

Este tipo de lesiones ocasiona una interrupción de la alimentación y de los procesos digestivos o absorción de nutrimentos (McDougald *et al.* 2000; Hernández, *et al.* 1999).

La enfermedad puede ser leve, resultado de la ingestión de pocos oocistos, y pasar inadvertida, o ser grave, como resultado de la ingestión de millones de oocistos. Las infecciones por *Eimeria* son altamente frecuentes, y se ha descrito que una de sus limitantes es la distribución de sus portadores (McDougald, 2000; Trees, 1998). Sin embargo, la enfermedad parece presentarse sólo bajo condiciones de alta densidad de población, lo cual favorece la formación de poblaciones potencialmente patógenas del parásito. Por lo tanto, la coccidiosis tiene especial importancia en las explotaciones de avicultura intensiva (Trees, 1998).



Hay diferentes generaciones de esquizontes, dependiendo del tipo de coccidio que cause la infestación.

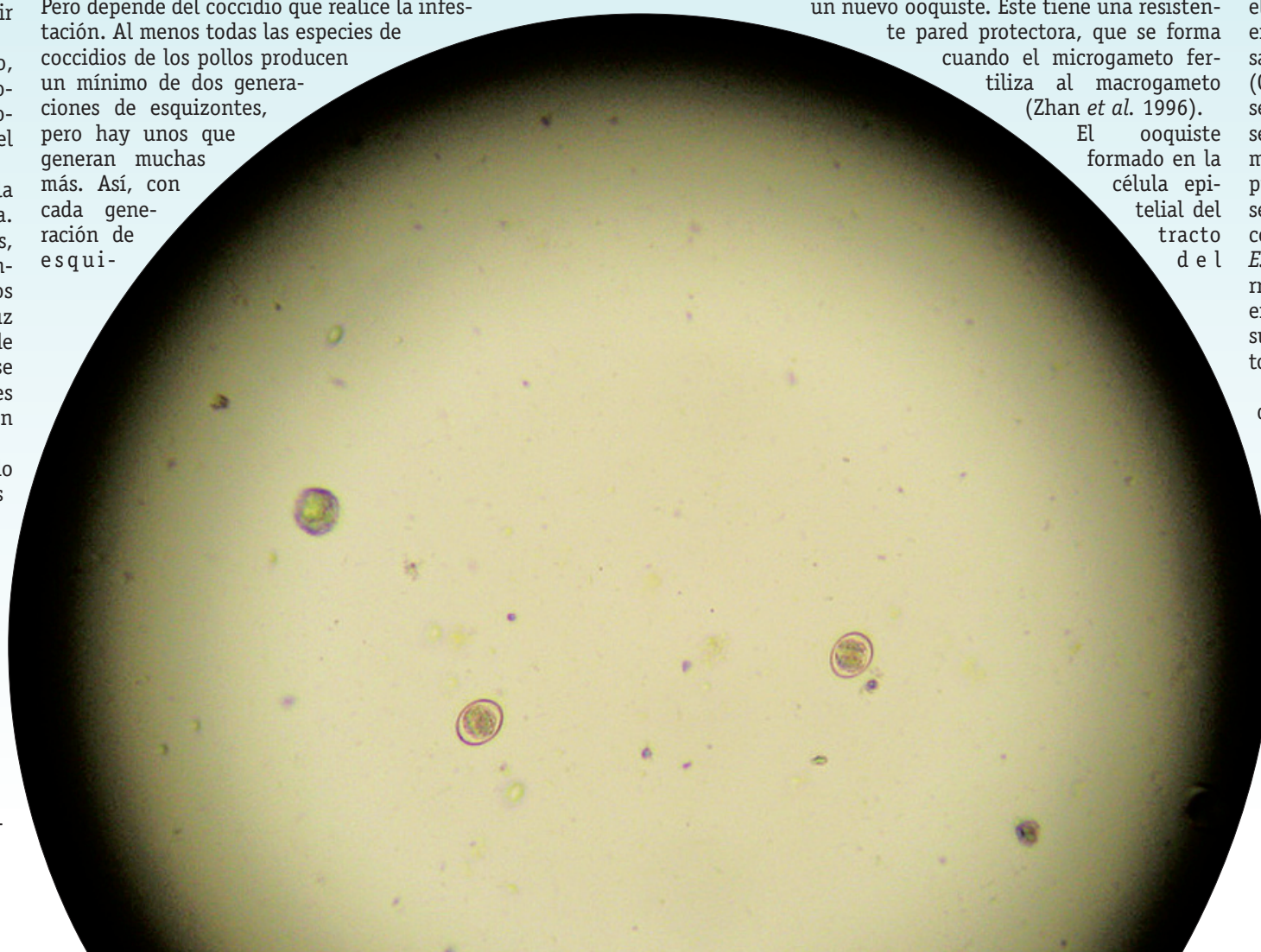




Foto 1



Foto 2

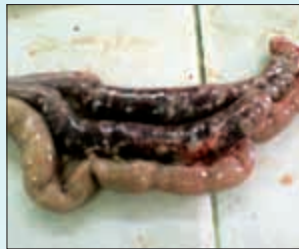

Foto 3

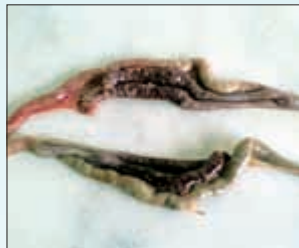

Foto 4

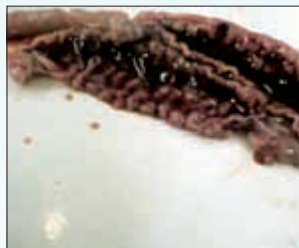

Foto 5

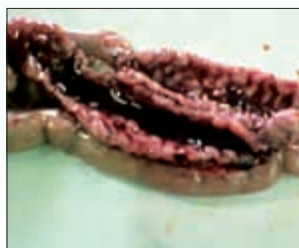

Foto 6

HISTORIA CLÍNICA

Dos pollos de engorde, de línea comercial Ross de cuatro semanas de edad, con un peso de 840gr, ubicados en el municipio de Tunja, Boyacá, fueron remitidos al Laboratorio de Microbiología, de la Facultad de Medicina Veterinaria de la Fundación Universitaria Juan de Castellanos.

ANAMNESIS

Cien aves de edades diferentes, fueron alojadas en dos casetas de construcción artesanal (techo en teja de zinc, piso en tierra con cama en viruta), temperatura interna del galpón de 21°C, con consumo de agua a voluntad y concentrado comercial, luz las dos primeras semanas (18 días) y con vacunas contra la enfermedad de Marek y New Castle al día de edad, sin refuerzo alguno. Las aves presentaron falta de crecimiento, mal estado de carnes y diarrea blanca. Tratadas con Neomicina en el agua de bebida durante siete días (no se reportó la dosis utilizada). A los quince días de terminado el tratamiento se observó leve mejoría. Las aves empezaron a presentar diarrea con sangre, por lo que fueron remitidas al laboratorio.

HALLAZGOS MACROSCÓPICOS

Las lesiones macroscópicas encontradas durante la necropsia en las dos aves fueron:

Las aves presentaron ojos semicerrados, plumas erizadas, plumaje deficiente, cresta, barbillas y patas pálidas (Foto 1), abdomen aumentado de tamaño y penduloso (Foto 2), musculatura de la pechuga pálida, hígado aumentado de tamaño con bordes redondeados.

Los pulmones se observaron con leves zonas oscuras y sacos aéreos opacos.

Las lesiones se encontraron a lo largo del tubo digestivo, principalmente en los ciegos, donde se observaron aumentados de tamaño (Foto 3-4), con presencia de gran cantidad de sangre en la luz del órgano (Foto 5), mucosa hemorrágica, congestionada y de aspecto aterciopelado (Foto 6), presencia de coágulos que no se encuentran adheridos a la mucosa en uno de los pollos.

En una de las aves se observó uno de

los uréteres distendido con gran cantidad de depósitos de uratos.

CRITERIOS DE DIAGNÓSTICO

Las lesiones más notables se encontraron en la superficie serosa, pero se debe examinar con cuidado la superficie mucosa. Es importante demostrar la relación entre el parásito y las lesiones mediante el examen microscópico de raspados de la mucosa. Por lo común, el examen de frotis húmedo diluidos en solución salina isotónica, bajo un cubreobjetos, con iluminación apropiada será suficiente para detectar al protozoo. Del órgano mencionado en la necropsia (ciego) se tomaron muestras del contenido y se enviaron al laboratorio de parasitología, donde se practicó método directo y se reportó presencia de huevos de forma oval.

DISCUSIÓN

Las lesiones descritas en este reporte indican que las aves estaban cursando por *E. tenella*, que infecta, generalmente, sólo los dos ciegos de los pollos y causa daños severos, ocasionando gran mortalidad en un lote. Produce hemorragias en la serosa y mucosa de los ciegos y en algunos casos se puede observar sangre coagulada en su interior. Como consecuencia de esto, las heces de las aves se presentan con sangre. Un elevado nivel de infestación en un animal puede provocar un shock, que se ve reflejado en aves decaídas e inactivas, el apetito del animal disminuye y, como pierde sangre, se puede volver anémico.

Para confirmar que existe *E. tenella* se realiza necropsia en las aves sospechosas de sufrir la enfermedad. Si se encuentran masas de sangre, heces o hemorragias en los ciegos se puede estar ante un caso de estos. No obstante, sólo un análisis al microscopio, de los tejidos y el contenido del ciego confirmará con total seguridad la presencia de esta especie de coccidio.

No se puede afirmar que el causante de la enfermedad es *E. tenella* si se observan masas fecales durante la necropsia, pues otras enfermedades como la pullorosis o la enteropatitis infecciosa provocan también esas masas o secuestros cecales (Ruff, 1992). Las heces con sangre las pueden producir también otras enfermedades aparte de los coccidios de *E. tenella*. Así, sólo un examen microscópico de los tejidos revelará la existencia de esta especie (Hernández et al., 1999).

Aparte de grandes mortalidades en el lote, en las aves que sobreviven a la infestación, habrá notables signos de daños producidos por *E. tenella* y tendrán una manifiesta pérdida de peso.

Las aves enfermas se caracterizan por adoptar una posición acurrucada y presentar plumas erizadas, ásperas y sucias, ojos semicerrados, crestas y barbi-

llas pálidas o atrofiadas, despigmentación de la piel y pérdida de uniformidad del lote; además, de la disminución en la producción de huevos, en el caso de reproductoras o gallinas de postura comercial en piso.

También, pueden presentar evacuaciones líquidas o diarrea sanguinolenta. En algunos casos, las heces toman un olor característico indicando que la microflora intestinal ha sido afectada o es causa de una deficiente absorción de nutrientes.

En estas condiciones, las aves tienden a aislarse en pequeños grupos y la gravedad de los síntomas señalados dependerá de la severidad del cuadro clínico.

TRATAMIENTO

Los esfuerzos de las Ciencias Veterinarias para frenar y controlar los riesgos de la coccidiosis han sido permanentes y de frecuente renovación, en vista de la extraordinaria capacidad y/o resistencia que sus agentes etiológicos han demostrado frente a los procedimientos que se aplicaron contra ellos (Calnek, 1994). Una forma genérica de apreciar este punto de vista contempla: a) Medidas de orden terapéutico, tales como el empleo de coccidiostatos (tratamiento preventivo) y coccidicidas (tratamiento curativo); b) Medidas de orden inmunológico, es decir, vacunaciones (tratamiento premunitario) (Frigg et al. 1983).

Principales Coccidiostáticos Químicos

Producto Activo	Nombre Comercial	Dosificación, ppm	Modo de Acción	Período de retirada
Robenidina	Cycostat	50-60	Trofozoitos de 1ª generación	5 días
Halofuginona	Stenorol	2-3	Esporozoitos y esquizontes	5 días
Diclazuril	Clinacox	1	Esquizontes y gametocitos	5 días

Principales Coccidiostáticos Ionóforos

Producto Activo	Nombre comercial	Dosificación, ppm	Modo de acción	Periodo de retiro
Lasalocid	Avatec	90-125	Ionóforo divalente	5 días
Monensina	Elancoban	100-125	Ionóforo monovalente	3 días
Narasina	Monteban	60-70	Ionóforo monovalente	5 días
Salinomicina	Sacox	50-70	Ionóforo monovalente	5 días
Maduramicina	Cygro	5	Ionóforo monovalente	5 días
Nicarbazina Narasina	Maxiban	80-100	Ionóforo + químico	7 días

BIBLIOGRAFÍA

- ALCAÍNO, H., GORMAN, T. 1999. Parásitos de los Animales Domésticos de Chile. Parasitología al Día; 23: 33-41 p.
- ANDERSON, W., et al. 1976. Demonstration of *Eimeria tenella* in bursa of Fabricius of chickens. Avian Dis; 20:752-755 p.
- CALNEK, B., BARNES, H. y BEARD, C. 2000. (Eds) Enfermedades de las aves. 2ª ed. México DF: Manual Moderno; 892-911 p.
- CALNEK, N. 1994. Diseases of Poultry. Iowa State University Press. Ames, Iowa. USA.
- CONWAY, D., SASAI, K., GAAFAR, S. y SMOTHERS, C. 1993. Effects of different levels of oocyst inocula of *Eimeria acervulina*, *E. tenella* and *E. maxima* on plasma constituents, packed cell volume, lesion scores, and performance in chickens. Avian Dis; 37: 118-23 p.
- DISEASES OF POULTRY. 1991. AMES (IO): Iowa State University Press; 780-787 p.
- FRIGG, M., BROZ, J. y WEBER, G. 1983. Compatibility Studies of Ionophore Anticoccidials with various Antibiotics and Chemotherapeutics in Broiler Chicks. Arch. Geflügelkunde 47(5):213-220 p.
- HERNANDEZ, V., JUÁREZ, E., CALDERÓN, A., TELLEZ, I. 1999. Hallazgos de *Eimeria tenella* en células epiteliales de la bolsa de Fabricio. Vet Méx; 30:285-288 p.
- LAWN, A., ROSE, M. 1982. Mucosal transport of *Eimeria tenella* in the cecum of the chicken. J Parasitol; 68:1117-1123 p.
- LEVINE, N. 1972. Taxonomy and life cycles of coccidia. In: The biology of the coccidia. Edit. By Peter Long, Ed. University Park Press, Baltimore, London. 1982, 28 p.
- LONG PL. Schizogony and gametogony of *E. tenella* in the liver of chick embryos. J Protozool; 18:17-18 p.
- MARTÍN, R. 2002. Coccidiosis Aviar. Inmunología, diagnóstico y Clínica en Parasitología.
- McDOUGAL RL, 2000. Reid MW. Coccidiosis. In: Calnek BW, Barnes HJ, Raid WM, Yoder HW, editors. Diseases of Poultry. 10th ed. Ames, IA: Iowa State University Press; 2000. p. 118-23.
- QUIROZ, R. 1998. Parasitología y Enfermedades parasitarias de animales domésticos. 2ª ed. México DF: Limusa.
- RODRIGUEZ, R., DYKSTRA, D., FLETCHER, O. 1975. *Eimeria brunetti* in epithelial cells of bursa of Fabricius in gnotobiotic chickens. Avian Dis; 19:366-369 p.
- ROSE ME, HESKETH P. *Eimeria tenella*: localization of the sporozoites in the caecum of the domestic fowl. Parasitology 1991;102:317-324 p.
- RUFF, M. 1992. Interaction of low levels of coccidiosis with other diseases. Momentum. Poult. ed. MSD. AGVET. Vol 1.
- SOULSBY, E. 1987. Parasitología y Enfermedades Parasitarias en los Animales Domésticos. 7a edición, México, Ed. Interamericana; 639-58 p.
- TREES, A. 1998. Enfermedades parasitarias. En: Jordan F T W, Pattison M, editores. Enfermedades de las aves. México DF: Manual Moderno; 255-265 p.
- WRIGHT, C. 1999. Simposio de coccidiosis aviar. Industria Avícola; 46: 20-6 p.
- ZHAN, J., WILSON, E., YANG, S. y HEALEY, M. 1996. Increasing the yield of *Eimeria tenella* oocysts in primary chicken kidney cells. Avian Dis; 40:63-67 p.
- _____ 2000. Inder Corp, Notas Científicas. Coccidiosis Aviar: problema de todos los días.